

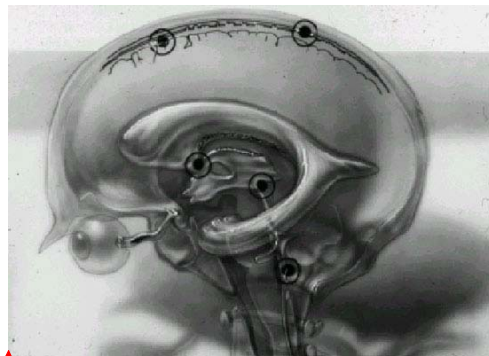
## Pseudotumor cerebri

Formatted: Font: 18 pt

Ihr Arzt oder Ihre Ärztin vermutet bei Ihnen Pseudotumor cerebri. Es handelt sich dabei um eine Erkrankung, bei welcher erhöhter Druck innerhalb Ihres Kopfes (Hirndruck) zu Sehstörungen und Kopfschmerzen führen kann. Wie kommt es zu dem Begriff Pseudotumor? Zu der Zeit, als es noch keine Computer- oder Kernspintomographie gab, vermuteten Ärzte, wenn sie am Augenhintergrund eine Sehnervenschwellung sahen, einen Hirntumor. Die Patienten, bei denen sich später herausstellte, dass sie keinen Hirntumor haben, trugen dann die Diagnose „Pseudotumor“.

### **Anatomie:**

Das Gehirn und das Rückenmark schwimmen in einer klaren Flüssigkeit, die als Liquor cerebrospinalis bezeichnet wird.



Formatted: Font: 18 pt

Formatted: Font: 18 pt

Diese Flüssigkeit versorgt viele Teile des Gehirns mit Sauerstoff und Nährstoffen, insbesondere solche, die keine eigene Blutversorgung haben. Die Hirnflüssigkeit

schützt das Gehirn auch vor äußeren Verletzungen. Die Hirnflüssigkeit wird innerhalb der Hirnventrikel (Hohlräume innerhalb des Gehirns) produziert. Aus bestimmten Öffnungen und Kanälen tritt sie dann aus und umspült das Gehirn und das Rückenmark. Von den Venen innerhalb der Hirnhäute und Rückenmarkshäute wird die Flüssigkeit dann wieder aufgenommen und dem Blutstrom zugeführt.

### ***Physiologie:***

Bei Pseudotumor cerebri ist der Abfluss der Hirnflüssigkeit blockiert. Entsprechend steigt der Druck innerhalb des Kopfes. Dieser Druck wird auch entlang der Sehnerven innerhalb der Sehnervenscheide bis zum Auge weitergeleitet. Dies kann zu einer Schwellung der Sehnervenköpfe führen (Stauungspapille). Die Ursache der geminderten Resorption von Hirnflüssigkeit ist bis heute unklar. Bekannt ist jedoch, dass typischerweise junge Frauen mit Übergewicht von dieser Krankheit betroffen sind, so dass hormonelle Einflüsse nicht auszuschließen sind. Auch Medikamente, wie bestimmte Antibiotika oder Kortison, können zu Pseudotumor führen. Ebenso ist bekannt, dass hohe Dosierungen von Vitamin A zu erhöhtem Hirndruck führen können. Pseudotumor cerebri kann jedoch auch bei Kindern, Männern und Patienten ohne Übergewicht auftreten. Typischerweise führt der erhöhte Hirndruck zu Kopfschmerzen. Wenn eine Sehnervenschwellung (Stauungspapille) länger besteht, kann es auch zu einer dauerhaften Sehstörung kommen.

### ***Symptome:***

Die häufigsten Symptome von erhöhtem Hirndruck sind Kopfschmerzen und Sehstörungen. Die Kopfschmerzen können überall am Kopf auftreten, häufig sind sie im Hinterkopf und Nackenbereich. Sie sind üblicherweise stetig, können manchmal aber auch hämmernd sein. Manchmal sind sie stark und führen dazu, dass die Patienten aus dem Schlaf erwachen, anders als bei Migräne. Vielfach werden die Schmerzen auch beim Bücken oder Niederbeugen stärker. Wenn die Fasern des Sehnerven über längere Zeit gestaut sind, können sie unwiederbringlich geschädigt werden, was mit Abnahme der Sehschärfe, Verschwommensehen oder Grausehen einhergehen kann. Viele Patienten geben auch an, dass sie nur kurze, für Sekunden andauernde Sehstörungen wahrnehmen, insbesondere dann, wenn sie sich herunterbeugen. Diese visuellen „Obskurationen“ können sehr störend sein. Sie erhöhen jedoch nicht das Risiko einer dauerhaften Sehminderung. Nicht selten kann der hohe Hirndruck auch die Augenmuskelnerven stören, sodass es zu einer Schielstellung mit Doppelbildwahrnehmung kommt. Manche Patienten schildern rauschende Ohrgeräusche. Wenn der Hirndruck sehr hoch ist, kann es auch zu Übelkeit und Erbrechen kommen.

### ***Klinische Zeichen:***

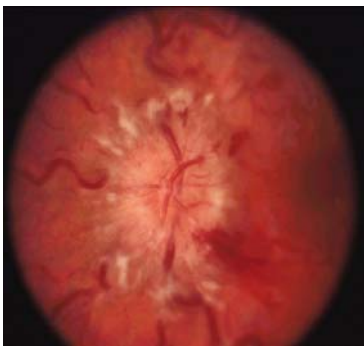
Das wichtigste klinische Zeichen bei Pseudotumor ist die Sehnervenkopfschwellung, die der Augenarzt am Augenhintergrund mit dem Spiegel sehen kann.

**Foto2**

Für diese Untersuchung wird normalerweise die Pupille mit Augentropfen weitgestellt. Die Sehnervenkopfschwellung findet sich typischerweise in beiden Augen. Oft ist die Sehfunktion im Zentrum des Gesichtsfeldes noch normal.

**Foto3**

Ihr Arzt oder Ihre Ärztin wird normalerweise auch einen Pupillenwechselbelichtungs-Test durchführen, um zu prüfen, ob beide Augen unterschiedlich stark betroffen sind. Weitere Probleme sind die bereits erwähnten Doppelbilder.



Formatted: Left

Formatted: Font: 18 pt

Formatted: Font: 18 pt

Formatted: Font: 18 pt

Formatted: Font: 18 pt

**Diagnose:**

Weil auch Hirntumoren und manchmal Veränderungen der Bluthirngefäße oder auch Venenthrombosen innerhalb des Gehirns zu erhöhtem Hirndruck führen können, muss bei Verdacht auf Pseudotumor cerebri ein Kernspintomogramm angefertigt werden. Nur wenn dieses normal ist, kann die Diagnose gestellt werden. Ferner ist zur Diagnosesicherung eine Lumbalpunktion notwendig. Hierbei punktiert Ihr Arzt oder Ihre Ärztin im

Bereich des Rückens den Rückenmarkskanal und misst dort in der Hirnflüssigkeit den Druck. Bei dieser Untersuchung kann man auch Hinweise für früher abgelaufene Infektionen, Entzündungen oder Hirntumore finden. Bei Verdacht auf Abnormalitäten im Bereich der Blutgefäße wird manchmal auch ein arterielles Angiogramm durchgeführt. Hierbei wird ein Katheter in die Gefäße des Gehirns vorgeschoben. Da die mit der Erkrankung einhergehenden Kopfschmerzen viele Ursachen haben können, kann es sein, dass die Lumbalpunktion wiederholt werden muss. Bei manchen Patienten wird ein Hirndrucksensor in den Schädel implantiert, mit dem man über ein- bis zwei Tage den Hirndruck kontinuierlich messen kann.

### **Behandlung:**

Der Hirndruck lässt sich dadurch senken, dass man entweder die Produktion der Hirnflüssigkeit senkt oder ihren Abfluss verbessert. Im Fall von Übergewicht ist Gewichtsreduktion effektiv. Zeigt sich ein erhöhter Vitamin A-Spiegel, sollte dieses Vitamin nicht über die Nahrung eingenommen werden. Diamox (Acetazolamid), eine Tablette, bei der sich bei Glaukom der Augendruck senken lässt, kann ebenfalls den Hirndruck durch Reduktion der Hirnflüssigkeitsproduktion senken. Die Nebenwirkungen von Diamox umfassen Gefühlsstörungen und Kribbeln im Bereich der Finger und Zehen, Appetitverlust und Unverträglichkeit kohlenstoffhaltiger Getränke. Es kann ferner den Geschmackssinn verändern und führt zu vermehrtem Wasserlassen und Müdigkeit. Nicht selten können durch Diamox auch Nierensteine oder Knochenmarksprobleme

ausgelöst werden. Andere Medikamente, wie z. B. Naptazane (Methazolamid), haben weniger Nebenwirkungen, sind aber auch weniger wirksam. Zusätzlich können auch andere Diuretika, wie z. B. Lasix, verschrieben werden. Kortison wurde verschrieben, um den Sehnerven zu schützen, hat aber nur begrenzten langfristigen Wert und kann ebenfalls Nebenwirkungen machen.

Der Hirndruck lässt sich ebenfalls durch ein Ablassen von Hirnflüssigkeit senken. Dies kann durch Liquorpunktionen durch den Neurologen erreicht werden. Der Effekt hält jedoch nicht lange an. Für eine dauerhafte Drainage der vermehrten Hirnflüssigkeit können neurochirurgisch bestimmte Katheter im Bereich des Gehirns oder des Rückenmarks implantiert werden.

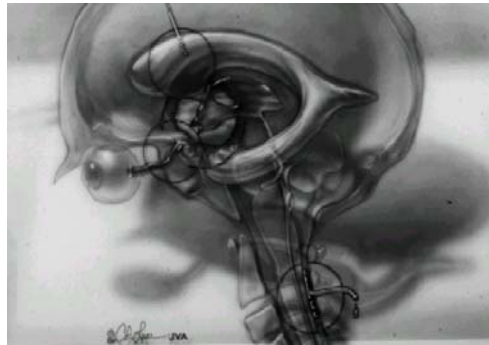


Foto4

Patienten mit fortschreitender Verschlechterung des Gesichtsfeldes und der zentralen Sehschärfe, die jedoch nicht besonders unter starken Kopfschmerzen leiden, kann durch eine Fensterung der Sehnervenscheide hinter dem Auge geholfen werden. Bei dieser Operation wird unter dem Operationsmikroskop ein kleines Loch oder mehrere Schlitze in die Sehnervenscheide

Formatted: Font: 18 pt

Formatted: Font: 18 pt

geschnitten. Die Patienten können danach noch am selben Tag nach Hause entlassen werden. Die Komplikationen dieser Operation umfassen gerötete Augen und Doppelbilder, welche oft spontan verschwinden. Selten kann sich die Sehfunktion verschlechtern. Dieses Vorgehen ist nicht in allen Fällen erfolgreich, und bei bleibenden oder wiederkehrenden Sehproblemen kann eine erneute Operation indiziert sein.

Nicht rezeptpflichtige Medikamente können zwar den Kopfschmerz bessern, sollten aber nicht zu lange angewendet werden, weil möglicherweise die Kopfschmerzen hinterher noch stärker sind. Migräne-Medikamente haben sich ebenfalls als wirksam erwiesen. Pseudotumor cerebri kann auch bei Migräne vorkommen. In diesem Fall führt die Hirndrucksenkung nicht zur völligen Beschwerdefreiheit.

## ***Häufig gestellte Fragen***

### *Habe ich einen Tumor?*

Der Begriff „Pseudotumor“ ist verwirrend. Obwohl das Wort Tumor darin vorkommt, gehört zur Definition der Erkrankung, dass die Patienten keinen Tumor haben. Da Hirntumoren jedoch auch zu erhöhtem Hirndruck führen können, ist die Durchführung eines Kernspintomogramms notwendig.

### *Wann wird es wieder besser?*

Früher dachte man, dass Pseudotumor eine selbstbegrenzte Erkrankung ist, die über ein bis zwei Jahre wieder verschwindet. Es gibt jedoch Patienten, bei denen die Hirndrucksteigerung deutlich länger besteht.

### *Muss ich erneut behandelt werden?*

Wenn Sie keine stärkeren Kopfschmerzen oder Sehstörungen haben, ist eine Behandlung nicht notwendig. Die Entscheidung über den Behandlungsbeginn hängt von dem Funktionszustand der Sehnerven ab und von der Häufigkeit und Stärke der Kopfschmerzen. Kopfschmerzen, welche mit nicht verschreibungspflichtigen Medikamenten nicht besser werden, und jegliche Form eines Sehnervenschadens sind Gründe, mit einer Behandlung zu beginnen.



*Ich mag keine Gesichtsfelduntersuchungen. Können Sie nicht einfach den Augenhintergrund anschauen?*

Unglücklicherweise kann man vom Aussehen des Sehnerven nicht auf seine Funktionsfähigkeit schließen. Daher ist die Durchführung einer Gesichtsfelduntersuchung wichtig um zu erfahren, ob der Sehnervenschaden fortschreitet.

*Brauche ich eine weitere Lumbalpunktion?*

Früher wurde Pseudotumor cerebri durch wiederholte Lumbalpunktionen behandelt. Dies ist jedoch langfristig nicht sinnvoll. Die Wiederholung der Punktion ist jedoch wichtig, wenn der Sehnervenschaden weiter fortschreitet oder die Kopfschmerzen schlimmer werden.